

## Vermeidung von Komplikationen nach Zahntransplantation

### Indizes

Zahnärztliche Chirurgie, Komplikationen, Zahntransplantation, Weisheitszähne, Prämolaren

### Zusammenfassung

Die Zahntransplantation ist heute ein fester Bestandteil der zahnärztlichen Chirurgie und der zahnerhaltenden Chirurgie. Die Erfolgsraten auch über lange Zeiträume hinweg sind sehr hoch. Trotzdem können wie bei jedem anderen chirurgischen Eingriff auch während und nach einer Zahntransplantation Komplikationen auftreten, zu denen vor allem Wundinfektionen und Blutungen gehören. Diese sind jedoch insgesamt selten, was nicht nur mit den Ein- und Ausschlusskriterien von Zahntransplantationen zu tun hat.

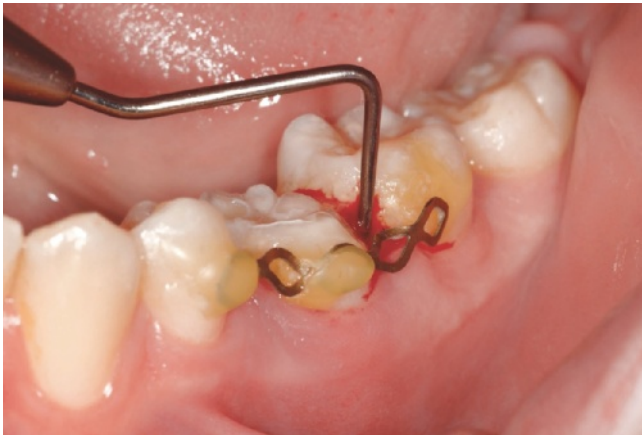### Einleitung

Die Komplikationen während und nach einer Zahntransplantation unterscheiden sich grundsätzlich nicht von denen nach einer unfallbedingten Avulsion<sup>4</sup>. In beiden Fällen sind die Pulpa und das Parodont des betroffenen Zahnes abgerissen, was einerseits zu Zementdefekten auf der Wurzeloberfläche mit nachfolgend auftretender Ankylose, Wurzelresorption und Zahnverlust sowie andererseits zur Pulpanekrose mit nachfolgend auftretender apikaler Infektion führen kann. Fatal ist hierbei die Kombination von beidem: Sie mündet in eine infektionsbedingte Wurzelresorption, die rasch, spektakulär und aggressiv zum Zahnverlust führt. Die moderne Traumatologie der Zähne hat diesbezüglich in den letzten Jahren Vorgehensweisen und Therapiekonzepte entwickelt, welche es ermöglichen, die o. g. Komplikationen zu reduzieren und infektionsbedingte Wurzelresorptionen zu vermeiden. Hiervon können vor allem die meist betroffenen Kinder und Jugendlichen erheblich profitieren. Im wachsenden Kiefer sind weder Brücken noch Implantate und Klebebrücken nur mit Einschränkungen hinsichtlich Langzeitprognose und Alter indiziert. Nicht jede Frontzahnücke lässt sich einfach und ästhetisch



**Andreas Filippi**  
Prof. Dr. med. dent.

Klinik für Zahnärztliche Chirurgie, -Radiologie,  
Mund- und Kieferheilkunde  
Universitäres Zentrum für Zahnmedizin Basel  
Hebelstrasse 3  
4056 Basel  
Schweiz  
E-Mail: andreas.filippi@unibas.ch  
Homepage: www.andreas-filippi.ch



**Abb. 1** Ein nicht ausreichender dentogingivaler Verschluss am Tag der Operation führt nach 14 Tagen zu einer Endo-Paro-Läsion und zum Verlust des in die Alveole von Zahn 35 transplantierten Zahnes 18

perfekt kieferorthopädisch schließen, und abnehmbarer Zahnersatz über längere Zeiträume hinweg ist für die Betroffenen unerträglich. Gerade dieses ästhetische Endergebnis und der Weg dorthin sind aber insbesondere für Kinder und Jugendliche sehr wichtig, hat dies doch einen direkten Einfluss auf Faktoren wie Mobbing in der Schule, Selbstwertschätzung, schulische Leistungen und vieles andere mehr<sup>1</sup>.

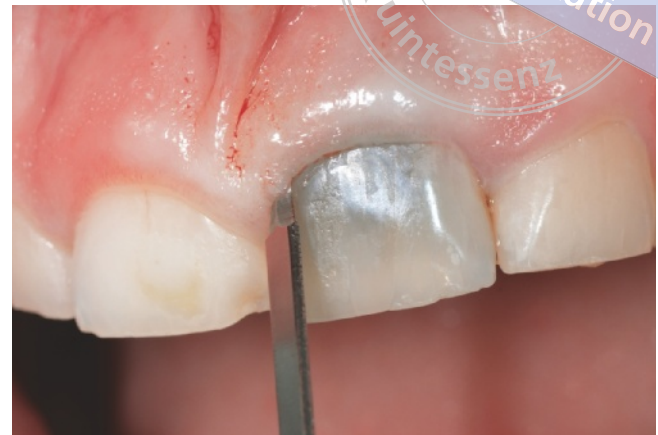Die modernen Vorgehensweisen aus der zahnärztlichen Traumatologie sollten auch bei Zahntransplantationen eingesetzt werden, denn so lassen sich die Komplikationsraten bezüglich Pulpa und Parodont auf ein Minimum reduzieren. Seinen Grund hat dies in den idealen Ausgangsbedingungen im Vergleich zur Avulsion: Der Zahn ist nicht relevant kontaminiert, er wurde nie unphysiologisch extraoral aufbewahrt, die Entfernung erfolgte gewebeschonend (was eine *Conditio sine qua non* darstellt), seine (zukünftige) Alveole ist nicht unfallbedingt zerstört, die zirkulären Weichgewebe sind praktisch unverletzt, und die Zähne haben ein weit offenes Foramen apicale, was durch den Zeitpunkt der Transplantation beeinflusst werden kann. All dies garantiert nicht nur kurz-, sondern vor allem langfristig sehr hohe Erfolgsraten, die nach einer Avulsion so nicht erreicht werden können<sup>2,3</sup>. Zahntransplantate gehen heute eigentlich nur noch aufgrund einer massiven und nicht mehr behandelbaren Karies verloren, was für jeden anderen Zahn ebenfalls gilt. Und auch dies kann durch das Ein-

schlusskriterium „Gute oder akzeptable Mundhygiene“ beeinflusst werden.

Zusammenfassend betrachtet spielen die typischen Komplikationen nach Avulsion in der modernen Transplantation von Zähnen also praktisch keine relevante Rolle mehr. Es gibt jedoch andere charakteristische Komplikationen, die speziell bei Anfängern auftreten. Zwei davon und insbesondere deren Prävention sollen nachfolgend beschrieben werden.

### Weichgewebsdefizite

Im Anschluss an eine Avulsion passen in der Regel Zahn und Alveole perfekt zusammen (Ausnahme: größere Weichgewebsverluste der befestigten Gingiva). Dies ist nach Zahntransplantationen nur selten der Fall, nämlich beim einfachsten Schwierigkeitsgrad („simple“<sup>6</sup>), also bei der Transplantation eines Zahnes 8 im Oberkiefer an die Stelle des Zahnes 6 im gleichen Quadranten<sup>6</sup>. Bei den höheren Schwierigkeitsgraden („advanced“ und „complex“<sup>6</sup>) trifft dies meist nicht zu: Die weichgewebige Öffnung der Alveole ist entweder größer als der Zahnhals des Transplantats (typisch bei einer Milcheckzahntransplantation, Schwierigkeitsgrad „complex“), und/oder sie hat eine vollkommen andere Form. Ein primärer dentogingivaler Verschluss muss jedoch unmittelbar am Operationstag erzielt werden<sup>2,3</sup>. Er verhindert nicht nur kurz- und langfristig erhöhte Sondierungstiefen, sondern garantiert auch eine komplikationslose



**Abb. 2** Durchtrennen des dentogingivalen Verschlusses vor Zahntransplantation in der Empfängerregion mit einem mikrochirurgischen Skalpell

parodontale Heilung (Abb. 1). Grundvoraussetzung hierfür ist, dass sowohl am Transplantat als auch in der Empfängerregion der dentogingivale Verschluss scharf durchtrennt wird (Heilung Schnittwunde versus Riss-Quetsch-Wunde)<sup>2,3</sup>. Hierfür bieten sich entsprechende mikrochirurgische Skalpell an (Abb. 2).

Die genannte Inkongruenz besteht vor allem nach der Entfernung ankylosierter unterer Milchmolaren bei Nichtanlage unterer Prämolaren und Transplantation eines oberen Prämolaren in die erwähnte Region. Diese Konstellation ist die mit Abstand häufigste bei Nichtanlage unterer Prämolaren, da der kieferorthopädische Lückenschluss mit zwei oder drei Molaren im spongiösen Oberkiefer einfacher, schneller und sicherer ist als im kortikalen Unterkiefer. Die Form des Zahnhalses eines oberen Prämolaren passt nur dann zum Gingivaverlauf um einen persistierenden Milchmolaren, wenn man den Prämolaren zunächst um 90° rotiert einsetzt und ihn nach 3 Monaten parodontaler Heilung kieferorthopädisch derotiert<sup>3</sup> (Abb. 3 bis 9). Dies erspart allen Beteiligten die Morbidität und das Komplikationsrisiko erhöhende Weichgewebsplastiken.

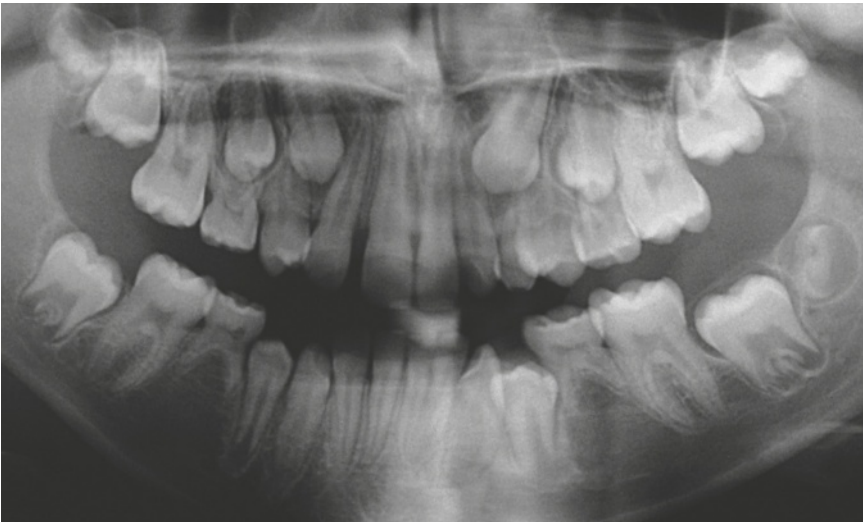
### Fehlende initiale Stabilität

Mit Ausnahme von Transplantationen unterer Prämolaren an die Stelle mittlerer Schneidezähne im Oberkiefer ist die initiale Stabilität (nicht zu verwechseln mit der Primärstabilität in der Implantologie) von

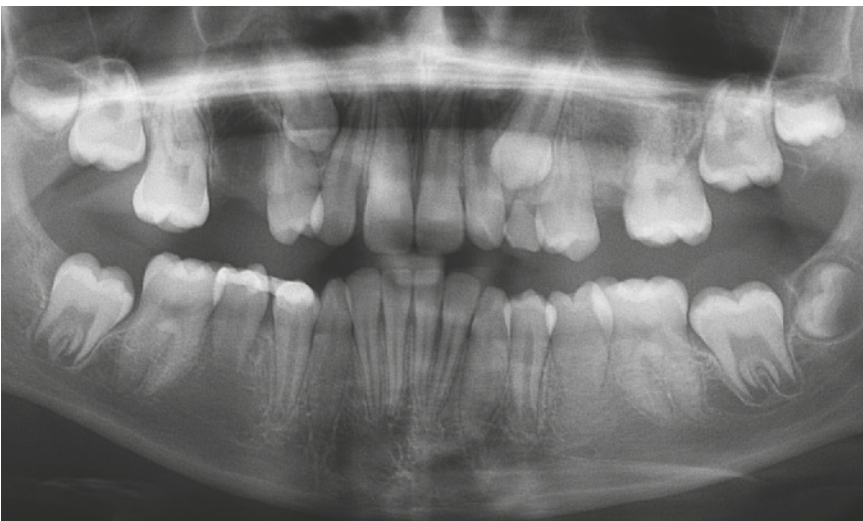Zahntransplantaten insbesondere dann eingeschränkt bis überhaupt nicht vorhanden, wenn simultan der nicht erhaltungsfähige Zahn entfernt wird. Die Wurzelanatomie passt nicht zur vorhandenen Alveole, denn meist ist die Wurzel deutlich kleiner und kürzer (wurzelunreife Zähne), so dass eine Schienung erforderlich wird. Die Schiene soll den Zahn während der Phase der parodontalen Heilung in der intra operationem aus Gründen der Funktion bzw. Okklusion und Ästhetik gewählten Position halten und vor einem Spontanverlust schützen. Sie darf allerdings auch die parodontale Heilung nicht in Gefahr bringen oder gar verhindern und muss putzbar sein, denn Plaqueakkumulation gefährdet den dentogingivalen Verschluss in den ersten 72 Stunden. Außerdem darf sie weder die Okklusion stören noch die umliegenden Weichgewebe irritieren oder verletzen. Eine der wenigen Schienen, die alle diese Eigenschaften besitzt, ist die Titan-Trauma-Schiene (TTS, Fa. Medartis, Basel, Schweiz), und das auch nur dann, wenn insgesamt lediglich maximal drei Zähne in die Schiene einbezogen werden, diese so weit wie möglich entfernt von der Gingiva fixiert wird, die Klebeflächen nicht unnötig groß sind, die Schiene nur sehr wenige Wochen belassen wird und nicht zuletzt ein wirklich dünnfließendes Befestigungskomposit zum Einsatz kommt<sup>5,7,8</sup> (Abb. 10 bis 18). Die Schiene muss flexibel sein und bleiben, weil eine starre Immobilisation die parodontale Heilung verzögert oder sie sogar verhindert.

## ORALCHIRURGIE

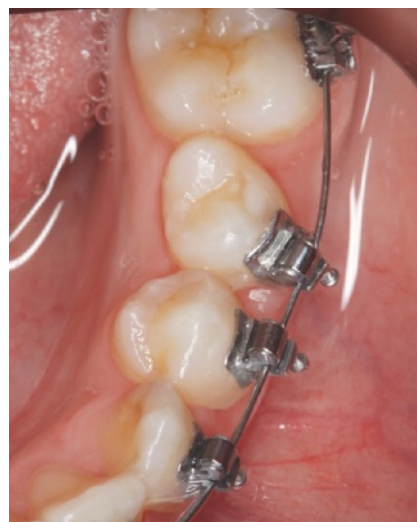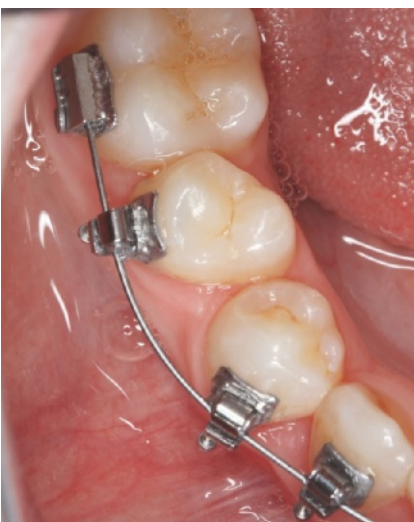Vermeidung von Komplikationen nach Zahntransplantation



**Abb. 3** Nichtanlage der Zähne 35 und 45

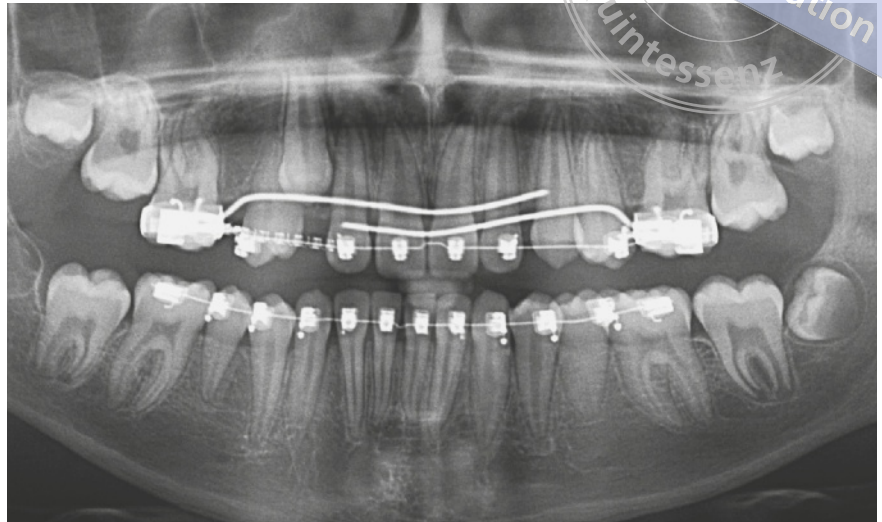


**Abb. 4** Radiologische Situation im Anschluss an die Transplantation der Zähne 15 und 25 in die Alveolen der Zähne 35 und 45 nach Rotation um 90°

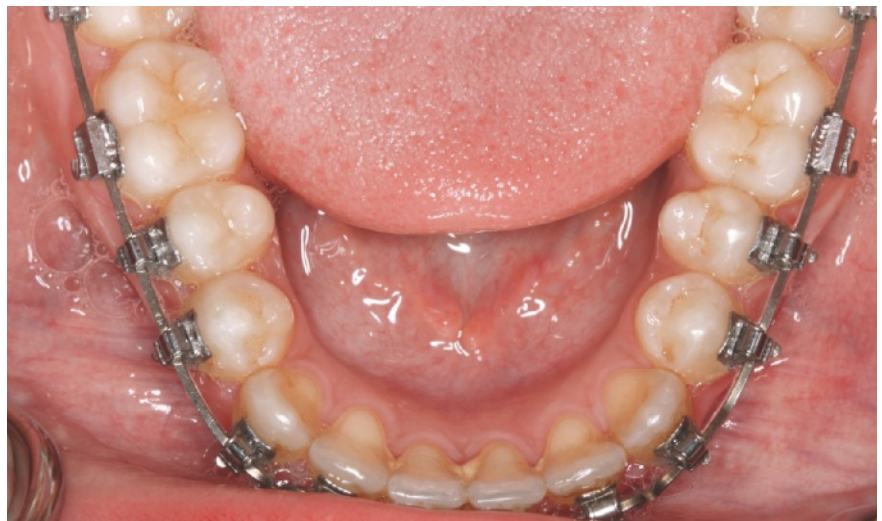

**Abb. 5** Klinische Ansicht der kieferorthopädischen Derotation der Zähne 45 ...

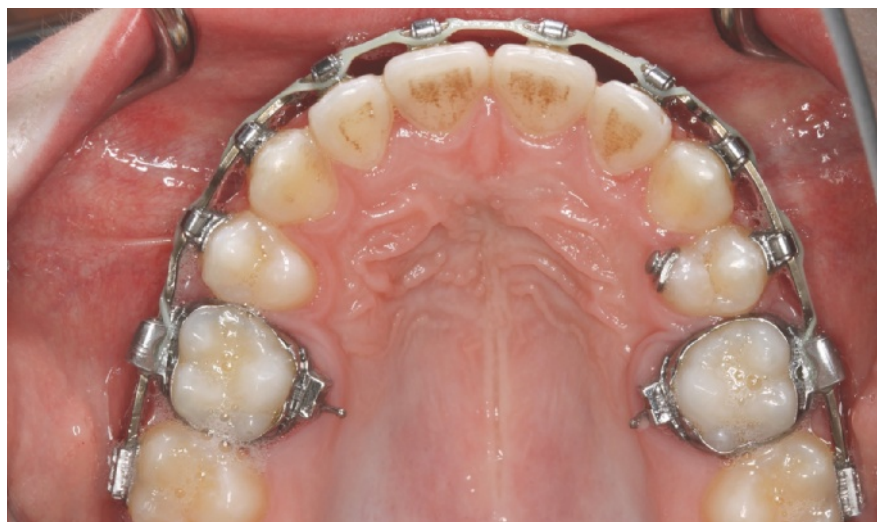**Abb. 6** ... und 35



**Abb. 7** Radiologische Situation nach Derotation



**Abb. 8** Klinische Situation im Unterkiefer nach Derotation

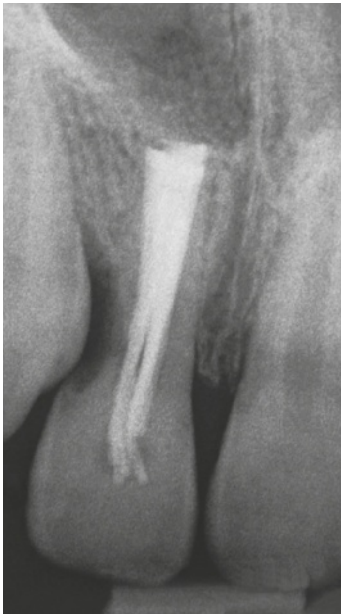

**Abb. 9** Klinische Situation im Oberkiefer nach entsprechendem Lückenschluss

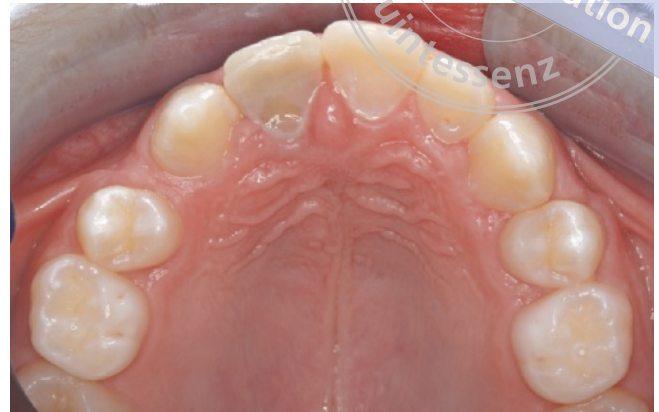## ORALCHIRURGIE

Vermeidung von Komplikationen nach Zahntransplantation

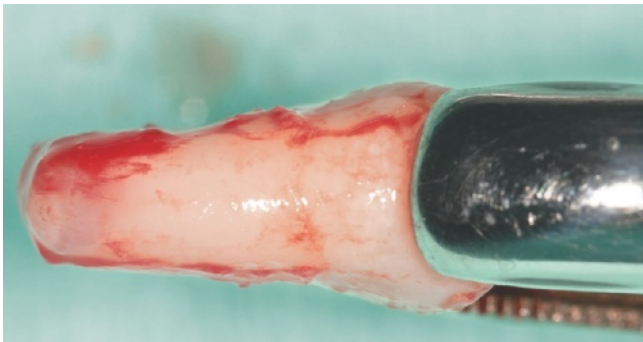
copyright by  
not for publication  
Quintessenz



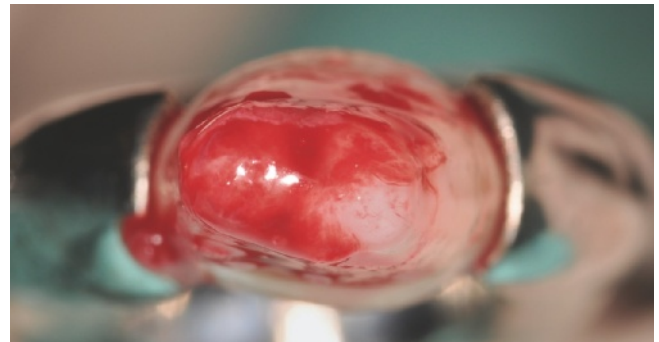
**Abb. 10** Unfallbedingte finale Wurzelresorption an Zahn 11 bei Nichtanlage von Zahn 12



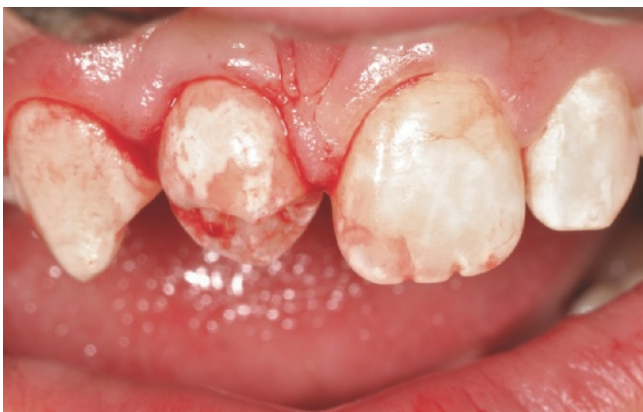**Abb. 11** Klinische Situation Regio 11 und 65: Der darunterliegende Zahn 25 soll in die Alveole von Zahn 11 transplantiert werden, um in beiden Quadranten wieder die gleiche Anzahl von Zähnen und einen perfekten biologischen Ersatz für Zahn 11 zu erzielen



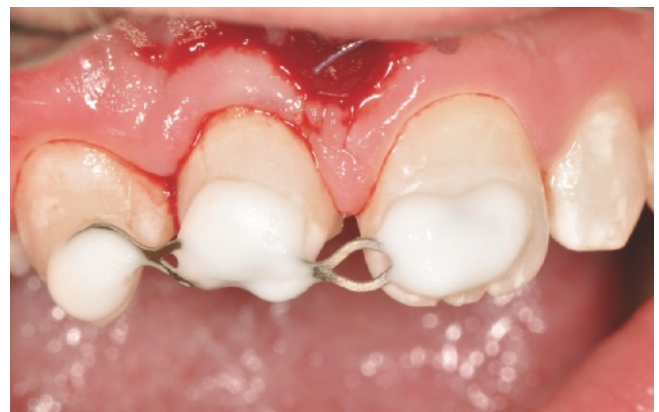**Abb. 12** Das gewebeschonend entnommene Transplantat 25 ...



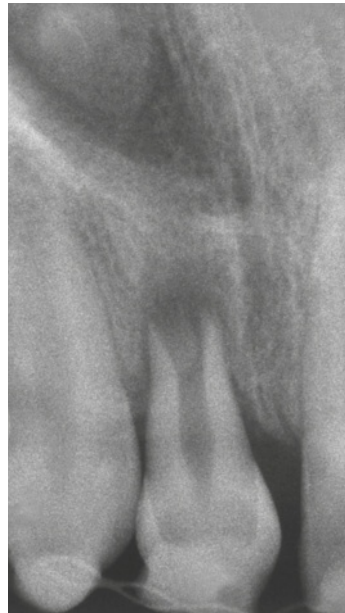**Abb. 13** ... mit noch weit offenem Foramen apicale



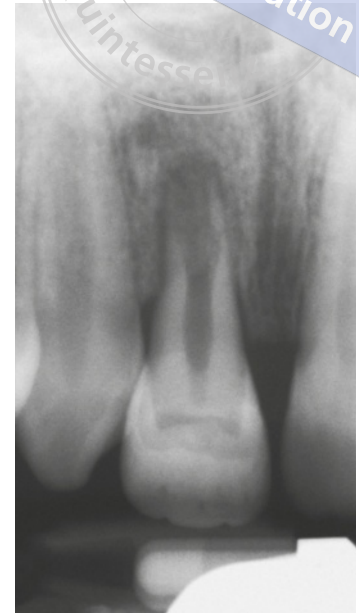**Abb. 14** Situation nach Transplantation des Zahnes 25 in die Alveole von Zahn 11 nach Rotation um 180° aufgrund des deutlich besseren Austrittsprofils



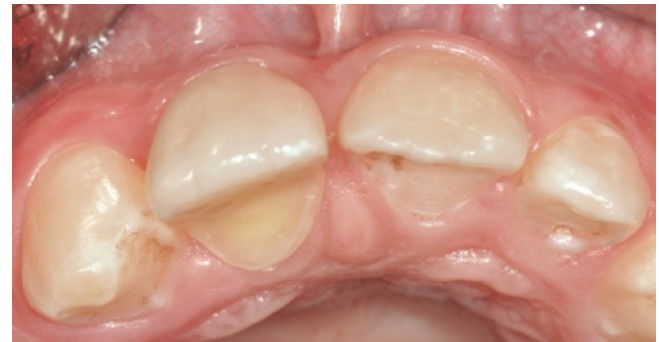**Abb. 15** Situation nach Fixation mit einer flexiblen Schiene, welche weit weg von der Gingiva erfolgt



**Abb. 16** Radiologische Situation unmittelbar nach Transplantation des Zahnes 25 in die Alveole von Zahn 11 ...



**Abb. 17** ... sowie 9 Monate später: Das Wurzelwachstum schreitet fort, die Pulpa ist vital



**Abb. 18** Klinische Situation nach Rekonstruktion mit Komposit

## Fazit

Obwohl die Zahntransplantation in den Händen erfahrener Operateure oder Teams heute eine vorhersagbare Methode des Zahnersatzes speziell bei Kindern und Jugendlichen ist, gibt es doch zahlreiche Voraussetzungen, die prae, intra und post operationem erfüllt werden müssen. Nur dann lassen sich wirklich perfekte Resultate mit einem langfristigen Überleben der Transplantate erzielen, und dies ist etwas, was bis heute keine andere Art des Zahnersatzes mit Ausnahme des kieferorthopädischen Lückenschlusses bieten kann. Die Zahntransplantation stellt einen Wahleingriff dar, bei dem der potenzielle Nutzen (neuer, kariesfreier, parodontal gesunder und pulpavitaler Zahn möglichst

bis zum Lebensende) deutlich die potenziellen Risiken (Begleitverletzungen von Knochen und Weichgeweben, lokale Infektion der Pulpa und des Parodonts, Ankylose, Wurzelresorption, Verlust des Transplantats mit teilweise erheblichem resultierendem Knochenverlust, Nervenläsionen im Unterkiefer, Verlust von befestigter Gingiva um das Transplantat und viele andere mehr) überwiegen muss. Diese einzelnen Risiken und somit auch das Gesamtrisiko können dank des Wissenszuwachses der letzten Jahre sehr gering gehalten werden. Nicht nur eine gute Planung, sondern auch die entsprechenden operativen Kenntnisse und Fähigkeiten machen heute aus einer fast in Vergessenheit geratenen Methode die bestmögliche Technik innerhalb der zahnerhaltenden Chirurgie.



## Literatur

1. Feierabend S. Evidence-based Dentistry – Tipps für die Praxis. Fall 10: (Zahnärztliche) Interventionen im Kindes- und Jugendalter bei Anomalien der Zähne zur Prävention einer Stigmatisierung. Dtsch Zahnärztl Z 2015; 70:236-241.
2. Filippi A. Zahntransplantation. Quintessenz 2008;59:497-504.
3. Filippi A. Zahntransplantation. Berlin: Quintessenz, 2009.
4. Filippi A, Amato M, Zürcher A. Behandlung einer Avulsion. Dtsch Zahnärztl Z 2015;70: 250-256.
5. Filippi A, von Arx T, Lussi A. Comfort and discomfort of dental trauma splints – a comparison of a new device (TTS) with three commonly used splinting techniques. Dent Traumatol 2002;18:275-280.
6. Mollen I, Bernhart T, Filippi A. Transplantation of teeth after traumatic tooth loss. Endo 2014;8:301-307.
7. Von Arx T, Filippi A, Buser D. Splinting of traumatized teeth with a new device: TTS (Titanium Trauma Splint). Dent Traumatol 2001;17: 180-184.
8. Von Arx T, Filippi A, Lussi A. Comparison of a new dental trauma splint device (TTS) with three commonly used splinting techniques. Dent Traumatol 2001;17: 266-274.

## Zwei neue Köpfe für die DGZMK

Zwei neue Köpfe zieren die Deutsche Gesellschaft für Zahn-, Mund- und Kieferheilkunde (DGZMK): Prof. Dr. med. dent. *Roland Frankenberger* (48 Jahre/Universitätsklinikum Marburg) wurde auf der Hauptversammlung in Frankfurt einstimmig zum neuen Präsidenten elect gewählt und wird der DGZMK in 3 Jahren vorstehen, Dr. med. Dr. med. dent. *Markus Tröltzsch* (37 Jahre/Ansbach) übernimmt nach ebenfalls einstimmiger Wahl den Vorsitz des Direktoriums der Akademie Praxis und Wissenschaft (APW) von Dr. *Norbert Grosse* (Wiesbaden), der dieses Amt 10 Jahre innehatte, und gehört damit auch dem DGZMK-Vorstand an.

Für Prof. *Frankenberger* stellt die Aufgabe in der DGZMK eine Fortsetzung in verschiedenen Ämtern großer zahnmedizinischer Fachgesellschaften dar, die für ihn im Jahr 2020 eine besondere Klimax erreicht: „Der Gedanke an diesen Deutschen Zahnärztetag als große Gemeinschaftstagung bewegt und motiviert mich extrem – wir haben nur eine Zahnmedizin, und die wird sich hier in besonderer Form präsentieren.“ Für seine kommenden Aufgaben in der DGZMK sieht *Frankenberger* sich gut gerüstet. Für sein Alter verfügt er über erstaunliche Erfahrung in der Führungsarbeit zahnmedizinischer Fachgesellschaften. So gehörte er 10 Jahre – davon 2 als Präsident – der Deutschen Gesellschaft für Zahnerhaltung (DGZ) an. Weitere 6 Jahre diente er der Deutschen Gesellschaft für Kinderzahnheilkunde (DGKiZ), davon 4 Jahre als Generalsekretär. Und auch im Vorstand der Vereinigung der Hochschullehrer in der Zahn-, Mund- und Kieferheilkunde (VHZMK) sammelte er über 4 Jahre Erfahrung. Hinzu kommen 3 Jahre als stellvertretender Vorsitzender der APW und eine seit 2012 währende Arbeit im Vorstand der Deutschen Gesellschaft für Endodontologie und zahnärztliche Traumatologie (DGET). „Ich sehe mich als Vereiner und nicht als Spalter“, stellt er heraus und verweist auf den Zusammenschluss von DGZ und DGET während seiner Amtszeit.

Für eine neue Generation mit entsprechender Dynamik steht auch Dr. Dr. *Markus Tröltzsch*, der künftig die Geschicke der APW lenken wird. „In enger Zusammenarbeit mit meinem Kollegen im Direktorium, Dr. *Markus Bechtold*“, wie er gleich betont. Und die APW, deren Direktorium er seit 2014 angehört, darf sich auf frischen Wind freuen, der u. a. aus dem mit jungen Kolleginnen und Kollegen besetzten Beirat kommen soll, dem „ThinkTank“, wie Tröltzsch es nennt. „Meine Hauptziele sind die Weiterführung der großartigen Arbeit von Dr. *Grosse* sowie das weitere Vorantreiben der Interaktion mit unserem neuen Wissensportal owidi“, sagt *Tröltzsch*. Er will weiter auf junge Berufskollegen zugehen und setzt auf neue Konzepte, die er mit seinem Team entwickeln möchte. *Tröltzsch* verbindet Hochschule (Lehrtätigkeit an der Universität Göttingen) mit Praxis (Mund-, Kiefer- und Gesichtschirurg in der väterlichen Praxis in Ansbach) auf geradezu exemplarische Weise. (DGZMK)